

Plattenepithelkarzinom der Haut

Medizinische Leitlinie

Tumorzentrum Oberösterreich

Leitlinie erstellt von:	Martin Kaltseis (OKL), Michael Wipplinger (OKL), Lukas Kocik (OKL)
Leitlinie geprüft von:	Helmut Kehrer (OKL), Farid Moinfar (OKL), Hans Geinitz (OKL), Martin Burian (OKL), Alexandra Bergmayr (OKL), Norbert Sepp (OKL), Georgios Koulaxouzidis (OKL), Matthias Barta (KWG)
Fachliche Freigabe:	Revision v. 31.01.2024

Diese Leitlinie ist eine Grundlage für die Diagnostik und Therapie innerhalb des Tumorzentrums Oberösterreich und erhebt nicht den Anspruch auf Vollständigkeit.

Darüber hinaus von den jeweiligen Fachgesellschaften festgelegte Qualitätsstandards sind dem Stand der Wissenschaft entsprechend einzubeziehen.

Inhaltsverzeichnis

1	Allgemeines.....	3
2	Diagnostik und Scoring.....	3
2.1	Inspektion.....	3
2.2	Lymphknotenultrasonographie	3
2.3	Schnittbildgebende Diagnostik.....	3
2.4	Biopsie.....	3
2.5	Histologische Aufarbeitung.....	4
2.6	TNM-Klassifikation des kutanen PEK nach AJCC/UICC (8. Auflage, 2017)	4
3	Behandlungsplan.....	6
3.1	Operative Therapie.....	6
3.1.1	Primäre Exzision	6
3.1.2	Sicherheitsabstände	6
3.1.3	Wächterlymphknotenbiopsie.....	7
3.1.4	Prophylaktische und therapeutische Lymphadenektomie	7
3.1.5	Therapie des Lokalrezidivs	7
3.2	Radioonkologische Therapie	7
3.2.1	Definitive Radiotherapie	7
3.2.2	Postoperative Radiotherapie	8
3.2.3	Palliative Radiotherapie	8
3.3	Systemische Therapie des fortgeschrittenen Plattenepithelkarzinoms	8
3.4	Weitere Therapieverfahren.....	9
3.4.1	Elektrochemotherapie.....	9
3.5	Behandlungsplan - Flowchart.....	9
4	Besondere klinische Situationen	10
	Einschlusskriterien für das Tumorboard	10
5	Nachsorge.....	10
6	Dokumentation und Qualitätsparameter	11
7	Literatur/Quellenangaben.....	11

1 Allgemeines

Unter einem Plattenepithelkarzinom der Haut versteht man eine maligne Neoplasie der Keratinozyten der Epidermis, welche sich in unterschiedlichen Differenzierungsgraden entwickeln können. Als wichtigste Risikofaktoren gelten chronische UV-Exposition, vor allem bei hell pigmentierten Individuen, höheres Alter, Immunsuppression, instabile Narben und chronische Wunden.

Das Plattenepithelkarzinom der Haut (PEK) ist nach dem Basalzellkarzinom der häufigste maligne Hauttumor mit einer Inzidenz von ca. 100/100.000 Einwohner. In den letzten Dekaden sind die altersstandardisierten Inzidenzraten um das 10-fache gestiegen.

Grundlage für die Erstellung dieser Leitlinie sind die S3 Leitlinie „Aktinische Keratose und Plattenepithelkarzinom der Haut der deutschen dermatologischen Gesellschaft.

2 Diagnostik und Scoring

2.1 Inspektion

Bei verdächtigem kutanen Plattenepithelkarzinom soll die Erstuntersuchung die Inspektion der Haut umfassen.

2.2 Lymphknotenultraschall

Besteht klinisch der Verdacht einer lokoregionären Metastase soll primär eine Sonographie der lokoregionären Lymphknotenstation veranlasst werden, außerdem wird bei histologisch-gesichertem Plattenepithelkarzinom ein lokoregionärer Lymphknoten-Ultraschall empfohlen. Befindet sich der Primärtumor im Kopf-Halsbereich ist zusätzlich eine Ultraschalluntersuchung der Parotis angezeigt. Weiters soll bei Risikofaktoren (siehe Kapitel 3.2.2.) eine Sonographie der lokoregionären Lymphknoten durchgeführt werden.

2.3 Schnittbildgebende Diagnostik

Eine weitergehende Ausbreitungsdiagnostik erfolgt in der Regel nicht, sie ist jedoch bei lokal fortgeschrittenen Tumoren mit Verdacht auf Infiltration tiefer Strukturen und komplexer Lokalisation sinnvoll, v.a. am Capillitium zum Ausschluss einer Knocheninfiltration..

Wenn die klinische Untersuchung oder die Lymphknotenultraschalluntersuchung einen Verdacht auf Metastasierung ergibt, sollte eine Schnittbilddiagnostik durchgeführt werden.

Bei Rezidiv bzw. Mehrfachrezidiv und einer rekonstruktionsrelevanten Tumorgröße oder Tumorinfiltration sollte großzügig eine Schnittbildgebung adressiert werden. Dies bringt Vorteile in der Beurteilung der Operabilität und Planung rekonstruktiver Vorhaben.

2.4 Biopsie

Bei klinischem Verdacht muss die Diagnose histologisch gesichert werden. Hier kann eine Stanz- oder Inzisionsbiopsie durchgeführt, alternativ der Tumor, bei möglichem Primärverschluss und unkomplizierter Lokalisation, exzidiert werden. Gemäß aktueller Leitlinienempfehlung soll die histologische Aufbereitung neben der Diagnose den Subtyp, die Angabe zu den Resektionsrändern und Angaben zu wichtigen prognostischen Parametern beinhalten.¹

2.5 Histologische Aufarbeitung

Der histologische Befund soll neben der Diagnose zusätzlich folgende Angaben enthalten:

- Histologischer Tumortyp (bei speziellen Subtypen des Plattenepithelkarzinoms), Grading
- maximaler Längsdurchmesser
- Histologische Tiefenausdehnung (maximaler vertikaler Tumordurchmesser in mm)
- Vorhandensein von perineuraler Invasion
- Resektionsränder mikroskopisch im Gesunden / knapp im Gesunden, ggf. unter Angabe des minimalen Abstands des Tumors vom Resektionsrand / nicht im Gesunden.
- TNM-Klassifikation nach UICC
- Lokalisationsangabe

2.6 TNM-Klassifikation des kutanen PEK nach AJCC/UICC (8. Auflage, 2017)

T-Klassifikation klinisch und pathologisch d. Plattenepithelcarcinoms der Haut inkl. Kopf/Hals (ohne Augenlid, perianal, Vulva, Penis)	
TX	Primärtumor kann nicht beurteilt werden
T0	Kein Anhalt für Tumor
Tis	In situ-Karzinom
T1	Tumor kleiner/gleich 2cm
T2	Tumor größer als 2cm, aber kleiner als 4cm
T3	Tumor größer als 4cm in größter Ausdehnung oder oberflächige Knocheninvasion oder perineuraler Ausbreitung oder tiefe Invasion*
T4a	Tumor mit makroskopischer Knocheninfiltration
T4b	Tumor mit Invasion des Achsenskeletts eingeschlossen Foramina und/oder Beteiligung des vertebralen Foramens bis zum Epiduralraum

*"tiefe Invasion" ist definiert als Invasion jenseits des subkutanen Fettgewebes oder >6 mm (gemessen vom Stratumgranulosum der benachbarten Epidermis bis zur Basis des Tumors). Eine perineurale Invasion als Kriterium für T3 ist definiert als klinische oder radiologische Beteiligung benannter Nerven ohne Beteiligung der Foramina oder Schädelbasis. . Im Falle multipler simultaner Tumoren wird der Tumor mit der höchsten T-Kategorie klassifiziert und die Anzahl abgrenzbarer Tumoren in Klammern angegeben, z.B. T2(5).

N-Klassifikation Haut klinisch und pathologisch (ohne Kopf/Hals, Augenlid, perianal, Vulva, Penis)	
Nx	Regionäre Lymphknoten können nicht beurteilt werden
N0	Keine regionären Lymphknotenmetastasen
N1	Metastase(n) in einem regionären Lymphknoten, 3 cm oder weniger in größter Ausdehnung
N2	Metastase(n) in einem Lymphknoten, mehr als 3 cm, aber nicht mehr als 6 cm in größter Ausdehnung oder in multiplen Lymphknoten, keiner mehr als 6 cm in größter Ausdehnung
N3	Metastase(n) in einem Lymphknoten mehr als 6 cm in größter Ausdehnung

N-Kategorie klinisch (nur Kopf/Hals)		N-Kategorie pathologisch (nur Kopf/Hals)	
cN0	Keine regionären Lymphknotenmetastasen	pN0	Keine regionären Lymphknotenmetastasen

N1	Regionäre Lymphknotenmetastasen	N1	Metastase(n) in solitärem ipsilateralen Lymphknoten, 3 cm oder weniger in größter Ausdehnung, ohne extranodale Ausbreitung
N2	Metastase(n) wie nachfolgend beschrieben:	N2	Metastase(n) wie nachfolgend beschrieben:
N2a	Metastase(n) in solitärem ipsilateralen Lymphknoten, mehr als 3 cm, aber nicht mehr als 6 cm in größter Ausdehnung, ohne extranodale Ausbreitung	N2a	Metastase(n) in solitärem ipsilateralen Lymphknoten, 3 cm oder weniger in größter Ausdehnung, mit extranodaler Ausbreitung oder mehr als 3 cm aber nicht mehr als 6 cm in größter Ausdehnung, ohne extranodale Ausbreitung
N2b	Metastasen in multiplen ipsilateralen Lymphknoten, keiner mehr als 6 cm in größter Ausdehnung, ohne extranodale Ausbreitung	N2b	Metastasen in multiplen ipsilateralen Lymphknoten, keiner mehr als 6 cm in größter Ausdehnung, ohne extranodale Ausbreitung
N2c	N2c Metastasen in bilateralen oder kontralateralen Lymphknoten, keiner mehr als 6 cm in größter Ausdehnung, ohne extranodale Ausbreitung	N2c	Metastasen in bilateralen oder kontralateralen Lymphknoten, keiner mehr als 6 cm in größter Ausdehnung, ohne extranodale Ausbreitung
N3		N3	
N3a	Metastase(n) in einem Lymphknoten, mehr als 6 cm in größter Ausdehnung, ohne extranodale Ausbreitung	N3a	Metastase(n) in einem Lymphknoten, mehr als 6 cm in größter Ausdehnung, ohne extranodale Ausbreitung
N3b	Metastase(n) in einem einzelnen oder multiplen Lymphknoten, klinisch mit extranodaler Ausbreitung*	N3b	Metastase(n) in einem Lymphknoten mehr als 3 cm in größter Ausdehnung mit extranodaler Ausbreitung oder in multiplen ipsilateralen, kontralateralen oder bilateralen Lymphknoten mit extranodaler Ausbreitung

*Das Vorhandensein einer Beteiligung (Invasion) der Haut oder der Weichteile oder klinische Zeichen einer Nervenbeteiligung wird als klinische extranodale Ausbreitung angesehen. In der Mittellinie gelegene Lymphknoten gelten als ipsilateral.

M-Klassifikation

M0	Keine Fernmetastase
M1	Fernmetastasen

3 Behandlungsplan

3.1 Operative Therapie

3.1.1 Primäre Exzision

Bei klinischem Verdacht auf ein Plattenepithelkarzinom soll als Standardtherapie die Exzision erfolgen. Ziel soll es sein, eine vollständige Exzision (R0) mit nachfolgender histologischer Abklärung des Präparates inkl. der peripheren und tiefen Schnittränder durchzuführen. Bei klarer klinischer Diagnose kann eine Exzisionsbiopsie oder auch eine therapeutische Exzision mit entsprechendem Sicherheitsabstand erfolgen.

Solange eine R0-Resektion histologisch nicht bestätigt ist, soll ein Wundverschluss nur erfolgen, wenn die Resektionsränder postoperativ eindeutig zuzuordnen sind.

Bei ungünstiger Lokalisation oder sehr großen Tumoren empfiehlt es sich, den Defekt bis zum Nachweis tumorfreier Schnittränder noch nicht plastisch zu rekonstruieren. Das gilt insbesondere, wenn lokale Lappenplastiken geplant werden, da durch sie die Randabschnitte des Defektes mitunter verschoben werden können, was die spätere Zuordnung der Nachexzision erschwert. Bei einer Rekonstruktion mittels freier Lappenplastik bleiben die Schnittränder originär und können damit einer potentiell notwendigen Nachexzision ohne Abstriche in der onkologischen Sicherheit zugeordnet werden, was ein Vorteil dieses Verfahrens darstellt.

3.1.2 Sicherheitsabstände

Die Größe des empfohlenen Sicherheitsabstands bei einer Resektion ist nicht standardmäßig definiert und variiert in der Literatur von 4 bis maximal 50 mm.^{2,3,4}

Dieser sollte der Lokalisation und den verfügbaren Hautreserven entsprechend angepasst und gewählt werden. Die routinemäßig verfügbaren funktionell und ästhetisch hochwertigen plastisch-rekonstruktiven Verfahren ermöglichen eine kompromisslose Anwendung der Resektion orientiert an der notwendigen onkologischen Sicherheit. Insbesondere im Rahmen der Primärerkrankung sollte aufgrund des hohen Orientierungsgrades und der geringen Unsicherheit durch lokale Kontaminationen ein an der Maximierung der lokalen onkologischen Sicherheit orientiertes Vorgehen bevorzugt werden. Ein höherer Sicherheitsabstand gleicht jedenfalls die Unsicherheit der histologischen Untersuchung aus und erhöht auch die Rate an kompletten Exzisionen schon beim ersten Eingriff.

Prinzipiell sollte bei der Erstexzision eher ein großzügiger Sicherheitsabstand im Sinne einer weiten lokalen Exzision (WLE) gewählt werden. Die am meisten dazu zitierte Studie ist die von Brodland et al. 1992, die besagt, dass Tumoren mit <20 mm Durchmesser mit 4 mm Resektionsabstand zu 96% R0 exzidiert werden.⁵ Bei Tumoren mit ≥ 20 mm wird dieser Wert mit einem Resektionsabstand von 6 mm erreicht. Vergrößert man den Resektionsabstand auf 9 mm, wird eine R0-Resektion in der besagten Studie zu 100% erreicht.

In der Literatur werden zudem einzelne Risikofaktoren beschrieben, die zu einer erhöhten Rate an lokalen Rezidiven sowie regionaler Metastasierung führen.^{6,7,8,9,10} Anlehnend an die genannten Reviews haben folgende Risikofaktoren für uns am meisten Relevanz:

- Tumordurchmesser > 2cm
- Tumordicke > 6mm
- Entdifferenzierung
- Perineurale Infiltration
- Immunsuppression
- Desmoplasie

3.1.3 Wächterlymphknotenbiopsie

Zur prognostischen und therapeutischen Wertigkeit einer Sentinellymphknotenbiopsie (SLNB) beim Plattenepithelkarzinom der Haut liegen keine validen Daten vor.^{11,12,13,14}

Bisherige Studien konnten noch keine Vorteile bei SLNB bezüglich krankheitsspezifischem und Gesamt-Überleben sowie metastasenfreiem Überleben mit statistischer Signifikanz beweisen und wird somit nicht empfohlen.¹⁵

3.1.4 Prophylaktische und therapeutische Lymphadenektomie

Eine prophylaktische Lymphadenektomie soll nicht durchgeführt werden.^{16,17}

Eine therapeutische bzw. regionäre Lymphadenektomie sollte bei klinisch manifester oder histologisch durch Feinnadelbiopsie oder Lymphknotenentfernung gesicherten Lymphknotenmetastase erfolgen.¹⁸

Die therapeutische Lymphadenektomie sollte dabei neben dem Level der gesicherten Lymphknotenmetastase auch die jeweils direkt angrenzenden Level umfassen.¹⁹

Die Datenlage rechtfertigt eine therapeutische Lymphadenektomie bei cN+ oder pN+ durch eine zu erwartende bessere lokoregionäre Tumorkontrolle und je nach Ausmaß der nodalen Metastasierung, partiell auch des krankheitsspezifischen Überlebens, wobei eine adjuvante Radiatio bei pN+ zusätzlich durchgeführt wurde.^{20,21,22,23}

Eine therapeutische Lymphknotendisektion soll nur dann erfolgen, wenn der Allgemeinzustand des Patienten eine Operation erlaubt und im Rahmen des Gesamtkonzeptes ein operatives Vorgehen möglich und sinnvoll erscheint. Dieses setzt die Intention einer R0-Resektabilität der Metastase(n) voraus. Sind allgemeine und lokale Operabilität nicht gegeben, sollte nicht-operativen Therapiemodalitäten im Rahmen einer interdisziplinären Tumorboard-Entscheidung der Vorzug gegeben werden.

3.1.5 Therapie des Lokalrezidivs

Lokalrezidive sollen, wenn möglich, chirurgisch entfernt werden. Handelt es sich um ein Zweitrezidiv, wird nach R0-Tumorresektion eine adjuvante Radiatio empfohlen.

Bei Inoperabilität soll eine Radiatio durchgeführt werden, ist dies nicht möglich, so sollte die Indikation für eine Elektrochemotherapie oder Systemtherapie geprüft und in die Wege geleitet werden.

3.2 Radioonkologische Therapie^{24,25,32}

3.2.1 Definitive Radiotherapie

Bei inoperablen Patienten und Patienten, bei denen keine R0-Resektion zu erwarten ist, **soll** eine definitive Radiotherapie durchgeführt werden. Patienten bei denen es operativ zur Einschränkung von Funktionalität oder Kosmesis kommen würde, **kann** eine definitive Radiotherapie angeboten werden.

Die Radiotherapie kann mit Photonen oder Elektronen erfolgen. Zur Bestrahlungsplanung und Bestrahlung kann ein Bolus verwendet werden.

Mögliche Fraktionierungsschemen:

- Normal fraktioniert (bevorzugt): 33-35x2Gy
- Moderat hypofraktioniert: 24-26x2,5Gy; 18x3Gy; 50Gy in 15 Fx.
- Ultrahypofraktioniert: 10-12x5Gy; 7x5,25Gy; 5x7Gy

3.2.2 Postoperative Radiotherapie

Bei folgenden Faktoren soll bei den Patienten eine postoperative Radiotherapie durchgeführt werden:

- R1/R2 Resektion ohne Möglichkeit der Nachresektion
- 2. Lokalrezidiv

Bei folgenden Risikofaktoren kann eine postoperative Radiotherapie durchgeführt werden:

- Perineurale Invasion
- T3/T4 Tumor
- Patienten unter chronischer Immunsuppression
- Invasion von Nachbarorganen/Knochen
- Regionäre Lymphknotenmetastasierung
- Ausgedehnter Lymphknotenbefall (>1 befallener Lymphknoten; Größe >3cm; Kapseldurchbruch)
- In-transit Metastase

Mögliche Fraktionierungsschemen:

- Normal fraktioniert: R0-Resektion → 30x2Gy; R1-Resektion → 33x2Gy
- Moderat hypofraktioniert: R0-Resektion → 20-22x2,5Gy; R1-Resektion → 24x2,5Gy

3.2.3 Palliative Radiotherapie

Patienten mit metastasiertem Plattenepithelkarzinom der Haut oder lokal weit fortgeschrittenem Karzinom ohne kurative Therapieoption **kann** eine palliative Radiotherapie zur lokalen Kontrolle oder zur Symptomkontrolle (Blutungen, Schmerzen) angeboten werden.

3.3 Systemische Therapie des fortgeschrittenen Plattenepithelkarzinoms

Als fortgeschrittenes Plattenepithelkarzinom (PEK) werden Tumoren bezeichnet die mittels Lokalthherapie, Operation oder Bestrahlung nicht behandelbar sind. Dies wird im Rahmen des interdisziplinären Tumorboards fallspezifisch definiert.

Dabei wird weiters in lokal fortgeschrittene PEK und einer Fernmetastasierung unterschieden. Therapeutische Optionen beinhalten zunehmend Systemtherapien oder eine Elektrochemotherapie. Zugelassene Systemtherapie für das fortgeschrittene Plattenepithelkarzinom ist der PD-1 Antikörper Cemiplimab oder auch Pembrolizumab. Für Cemiplimab spricht auch die lange Dauer des Ansprechens von deutlich über 12 Monate bei einer Ansprechrate von ~ 50 %.²⁶

Bei Patienten mit lokal fortgeschrittenem oder metastasiertem PEK soll daher in der Erstlinie eine Immuntherapie mit einem für diese Indikation zugelassenen PD-1 Inhibitor angeboten werden

Bei Progress unter PD-1-Blockade oder bei Kontraindikationen gegen diese Art von Immuntherapie soll eine EGFR-gerichtete Therapie oder Chemotherapie angeboten werden.

Weiters gibt es Daten aus unkontrollierten prospektiven Phase I und Phase-II-Studien. Dabei wurden verschiedene Chemotherapien (Cisplatin, Doxorubicin, 5-FU, Bleomycin) und EGFR –gerichtete Antikörper (Cetuximab) , als Monotherapie oder in Kombination eingesetzt.

Auch die untersuchten Chemotherapien zeigten in kleinen Kohorten Ansprechraten > 50% Die Ansprechraten sind höher bei einer Poly-Chemotherapie oder einer Radiochemotherapie. Allerdings ist die Dauer des Ansprechens unklar und vor allem bei Poly-Chemotherapie-Schemata ist mit vermehrter Toxizität zu rechnen.

Bei einer Monotherapie mit EGFR-Inhibitoren liegen die Ansprechraten zwischen 25% und 45%, die mediane Ansprechdauer beträgt wenige Monate (progressionsfreies Überleben: ca. 4 Monate, Gesamtüberleben ca. 8 Monate).

Insgesamt sollte der Einsatz von Cemiplimab, Chemotherapeutika, EGFR-Inhibitoren (Cetuximab) und/oder Immuntherapeutika unter Berücksichtigung von Komorbiditäten und Allgemeinzustand des Patienten erwogen werden.

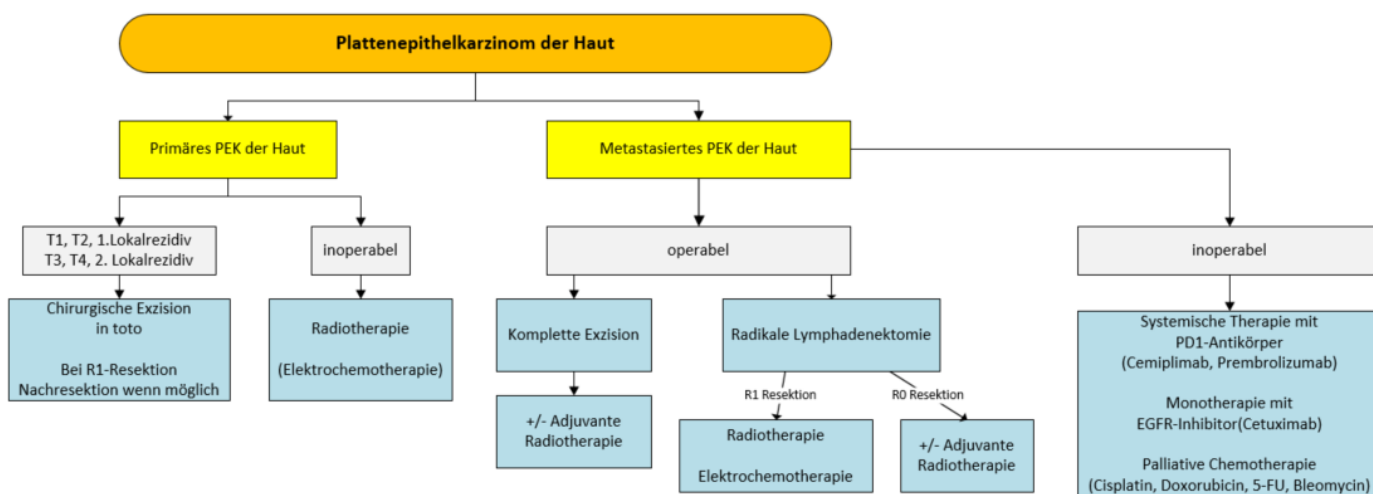
3.4 Weitere Therapieverfahren

3.4.1 Elektrochemotherapie

Zur Therapie eines lokalen bzw. lokoregionären Rezidivs sollte zusätzlich die Indikation zur Elektrochemotherapie geprüft werden, sofern keine sinnvollen chirurgischen oder strahlentherapeutischen Optionen zur Verfügung stehen.

Lokale Tumorkontrolle kann auch mittels Elektrochemotherapie erzielt werden. Die overall response rate wird mit knapp 50 % angegeben.^{27,28}

3.5 Behandlungsplan - Flowchart



4 Besondere klinische Situationen

Einschlusskriterien für das Tumorboard

Obligatorisch:

- bei T3 und T4 - Tumoren
- 2. Lokalrezidiv
- Perineurale Tumorausbreitung
- bei LK Metastasen
- Fernmetastasen
- R1 /R2 Resektion ohne Möglichkeit einer chirurgischen Nachexzision

Fakultativ:

- 1. Lokalrezidiv
- T2 an besonderen Lokalisationen/komplexe Anatomie
- Bei Vorliegen von einem oder mehreren Risikofaktoren, wie unter [Punkt 3.1.2](#) genannt.

5 Nachsorge

Die Nachsorge dient der Früherkennung von Rezidiven und Sekundärtumoren und sollte risikoadaptiert durchgeführt werden.²⁹

Die Entwicklung von Sekundärtumoren wird bei Hochrisikopatienten mit 30-50% angegeben.³⁰ Daher sollten engmaschige, klinische Kontrollen erfolgen und frühzeitig therapiert werden. Die klinische Untersuchung sollte die Inspektion und Palpation der Exzisionsstelle, der Transitstrecke und der regionalen Lymphknotenstationen umfassen. Eine Sonographie wird bei Tumoren mit erhöhtem Metastasierungsrisikos und bei unklarem Palpitationsbefund empfohlen.

Der Großteil der Rezidive tritt innerhalb der ersten 2 Jahre auf.

Nachsorgeschema für Plattenepithelkarzinome			
	Jahr 1 – 2	Jahr 3 – 5	Jahr 6 – 10
<u>Geringes Risiko</u> Klin. Untersuchung	alle 6-12 Mo	1 x / Jahr	1 x / Jahr
<u>Hohes Risiko</u> Klin. Untersuchung LK – Sono Bildgebung (CT/MR)	alle 3-6 Mo individuell individuell	alle 6-12 Mo individuell -	alle 12 Mo individuell -
<u>lokal fortgeschrittene/ metastasierte PEK</u> klin. Untersuchung LK-Sono Bildgebung (CT/MR)	alle 3 Mo alle 3 Mo - 6 Mo alle 6 Mo für 3 J	alle 6 Mo alle 6 Mo alle 6 Mo für 3 J	alle 12 Mo - -

6 Dokumentation und Qualitätsparameter

Dokumentation in Akte „Hautkrebs“ in celsius37
Qualitätsparameter siehe OnkoZert Kennzahlenbogen.

7 Literatur/Quellenangaben

¹ Heppt MV., et al., S3 guideline for actinic keratosis and cutaneous squamous cell carcinoma—short version, part 1: diagnosis, interventions for actinic keratoses, care structures and quality-of-care indicators. *J Dtsch Dermatol Ges* 2020 18:275–294.

² Friedman, N.R., Prognostic factors for local recurrence, metastases, and survival rates in squamous cell carcinoma of the skin, ear, and lip. *J Am Acad Dermatol*, 1993. 28(2 Pt 1): p. 281-2.

³ Thomas, D.J., A.R. King, and B.G. Peat, Excision margins for nonmelanotic skin cancer. *Plast Reconstr Surg*, 2003. 112(1): p. 57-63.

⁴ Breuninger, H. and G. Schaumburg-Lever, Control of excisional margins by conventional histopathological techniques in the treatment of skin tumours. An alternative to Mohs' technique. *J Pathol*, 1988. 154(2): p. 167-71.

⁵ Brodland, D.G. and J.A. Zitelli, Surgical margins for excision of primary cutaneous squamous cell carcinoma. *J Am Acad Dermatol*, 1992. 27(2 Pt 1): p. 241-8.

⁶ Thompson, A.K., et al., *Risk Factors for Cutaneous Squamous Cell Carcinoma Recurrence, Metastasis, and Disease-Specific Death: A Systematic Review and Meta-analysis*. *JAMA Dermatol*, 2016. 152(4): p. 419-28.

⁷ Alam, M. and D. Ratner *Cutaneous Squamous-Cell Carcinoma*. *New England Journal of Medicine*, 2001. 344(13): p. 975-983.

⁸ Rowe, D.E., R.J. Carroll, and C.L. Day, Jr., *Prognostic factors for local recurrence, metastasis, and survival rates in squamous cell carcinoma of the skin, ear, and lip. Implications for treatment modality selection*. *J Am Acad Dermatol*, 1992. 26(6): p. 976-90.

⁹ Cheng, J. and S. Yan, *Prognostic variables in high-risk cutaneous squamous cell carcinoma: a review*. *J Cutan Pathol*, 2016. 43(11): p. 994-1004.

¹⁰ Skulsky, S.L., et al., *Review of high-risk features of cutaneous squamous cell carcinoma and discrepancies between the American Joint Committee on Cancer and NCCN Clinical Practice*.

¹¹ Allen, J.E. and L.B. Stolle, Utility of sentinel node biopsy in patients with high-risk cutaneous squamous cell carcinoma. *Eur J Surg Oncol*, 2015. 41(2): p. 197-200.

¹² Demir, H., et al., Sentinel lymph node biopsy with a gamma probe in patients with high-risk cutaneous squamous cell carcinoma: follow-up results of sentinel lymph node-negative patients. *Nucl Med Commun*, 2011. 32(12): p. 1216-22.

¹³ Fukushima, S., et al., Evaluation of sentinel node biopsy for cutaneous squamous cell carcinoma. *J Dermatol*, 2014. 41(6): p. 539-41.

¹⁴ Ahmed, M.M., B.A. Moore, and C.E. Schmalbach, Utility of head and neck cutaneous squamous cell carcinoma sentinel node biopsy: a systematic review. *Otolaryngol Head Neck Surg*, 2014. 150(2): p. 180-7.

- ¹⁵ Maruyama, H., et al., Availability of sentinel lymph node biopsy for cutaneous squamous cell carcinoma. *J Dermatol*, 2016.
- ¹⁶ Silberstein, E., et al., Lymph Node Metastasis in Cutaneous Head and Neck Squamous Cell Carcinoma. *Dermatol Surg*, 2015. 41(10): p. 1126-9.
- ¹⁷ Martinez, J.C. and J.L. Cook, High-risk cutaneous squamous cell carcinoma without palpable lymphadenopathy: is there a therapeutic role for elective neck dissection? *Dermatol Surg*, 2007. 33(4): p. 410-20.
- ¹⁸ Stratigos, A., et al., Diagnosis and treatment of invasive squamous cell carcinoma of the skin: European consensus-based interdisciplinary guideline. *Eur J Cancer*, 2015. 51(14): p. 1989-2007.
- ¹⁹ Newlands, C., et al., Non-melanoma skin cancer: United Kingdom National Multidisciplinary Guidelines. *The Journal of Laryngology and Otology*, 2016. 130(Suppl 2): p. S125-S132.
- ²⁰ Gurney, B. and C. Newlands, Management of regional metastatic disease in head and neck cutaneous malignancy. 1. Cutaneous squamous cell carcinoma. *Br J Oral Maxillofac Surg*, 2014. 52(4): p. 294-300.
- ²¹ Ebrahimi, A., et al., Prognostic significance of disease-free interval in head and neck cutaneous squamous cell carcinoma with nodal metastases. *Head Neck*, 2013. 35(8): p. 1138-43.
- ²² Schmidt, C., et al., Outcomes of nodal metastatic cutaneous squamous cell carcinoma of the head and neck treated in a regional center. *Head Neck*, 2015. 37(12): p. 1808-15.
- ²³ Veness, M.J., et al., Cutaneous head and neck squamous cell carcinoma metastatic to cervical lymph nodes (nonparotid): a better outcome with surgery and adjuvant radiotherapy. *Laryngoscope*, 2003. 113(10): p. 1827-33.
- ²⁴ Likhacheva A, Awan M, Barker CA, et al. Definitive and Postoperative Radiation Therapy for Basal and Squamous Cell Cancers of the Skin: Executive Summary of an American Society for Radiation Oncology Clinical Practice Guideline. *Pract Radiat Oncol*. 2020;10(1):8-20. doi:10.1016/j.prro.2019.10.014
- ²⁵ Stratigos AJ, Garbe C, Dessinioti C, et al. European interdisciplinary guideline on invasive squamous cell carcinoma of the skin: Part 2. Treatment. *Eur J Cancer*. 2020;128:83-102. doi:10.1016/j.ejca.2020.01.008
- ²⁶ Migden MR et al. PD-1 blockade with cemiplimab in advanced cutaneous squamous-cell carcinoma. *N Eng J Med* 379:341-351.
- ²⁷ Bertino G, Sersa G, De Terlizzi F et al. European Research on Electrochemotherapy in Head and Neck Cancer (EURECA) project: Results of the treatment of skin cancer. *Eur J Cancer* 2016 63:41-52.
- ²⁸ Campana LG, Testori A, Curatolo P et al. Treatment efficacy with electrochemotherapy: A multi-institutional prospective observational study on 376 patients with superficial tumors. *Eur J Surg Oncol* 2016 ;42:1914-1923.
- ²⁹ Leitner U, Gutzmer R., Kutanes Plattenepithelkarzinom, *Hautarzt* 2020 71:597-606.
- ³⁰ Khansur T, Cisplatin and 5-fluorouracil for advanced locoregional and metastatic squamous cell carcinoma of the skin. *Cancer* 1991, 2030-2032.
- ³² Zaorsky NG, Lee CT, Zhang E, Keith SW, Galloway TJ. Hypofractionated radiation therapy for basal and squamous cell skin cancer: A meta-analysis. *Radiother Oncol*. 2017 Oct;125(1):13-20. doi: 10.1016/j.radonc.2017.08.011. Epub 2017 Aug 23. PMID: 28843727; PMCID: PMC7534946.

Anhang: Studienblatt (optional)